Lane Medical Library

Aus dem städtischen Krankenhause zu Kiel.

Ueber Respirationsstörungen infolge von Missbildung der Epiglottis.

Inaugural-Dissertation

zur Erlangung der Doctorwürde

der medizinischen Fakultät zu Kiel

vorgelegt von

Hakon Refslund,

approb. Arzt

aus Tondern.

KIEL

Druck von P. Peters

1896.

Aus dem städtischen Krankenhause zu Kiel.

Ueber Respirationsstörungen infolge von Missbildung der Epiglottis.

Inaugural-Dissertation

zur Erlangung der Doctorwürde

der medizinischen Fakultät zu Kiel

vorgelegt von

Hakon Refslund,

approb. Arzt

aus Tondern.

KIEL

Druck von P. Peters

1896.

Nr. 2.
Rectoratsjahr 1896/97.
Referent: Quincke.
Druck genehmigt: Dr. Werth,
z. Z. Dekan.

Seinen lieben Eltern

in Dankbarkeit gewidmet

vom Verfasser.

Digitized by the Internet Archive
in 2026

https://archive.org/details/IA40153319_0281

Der Kehldeckel oder Epiglottis besteht aus elastischem Knorpel und ist mit seiner unteren Spitze an der inneren Fläche der Cartilago thyreoidea nahe an ihrem oberen Ausschnitt, befestigt.

Er dient dazu, einen festen Verschluss des Kehlkopfes herzustellen. Zu diesem Zwecke wird die Epiglottis auf die nach Schliessung der Stimmritze gegen einander genäherten Taschenbänder niedergesenkt, und zwar durch Zug der in die Epiglottis ziehenden Bündel des M. ary-epiglotticus. Ein solcher Verschluss des Kehlkopfes ist notwendig bei jeder Schluckbewegung, damit dem, was hinuntergeschluckt wird, nur der Weg in die Speiseröhre offen bleibt und nichts in den Kehlkopf gelangt. Nach Beendigung der Schluckbewegung erhebt die Epiglottis sich wieder, und zwar hauptsächlich durch ihre eigene Elasticität, sowie durch die Elasticität des Gewebes, das sie mit dem Zungengrunde verbindet.

Wie die Epiglottis sich erhebt, kann man mittelst des Kehlkopfspiegels beobachten. Hier sieht man, wie sie bei verschieden hohen Tönen verschiedene Stellungen einnimmt, sich senkt bei tiefen und erhebt bei hohen Tönen.

In seinem Journal of Physiology I., p. 303, 1878, macht Walton es wahrscheinlich, dass die Epiglottis Einfluss hat auf die Klangfarbe. Wenn sie fest auf den Stimmbändern aufliegt, so wirkt sie dämpfend auf die Stimme. Wenn sie sich aufrichtet, so wird die Stimme heller, und wenn sie ganz aufgerichtet ist, so verliert die Stimme an Glanz und wird schärfer. Es ist jedenfalls eine Thatsache, die man oft genug beobachten kann beim Kehlkopfspiegeln, dass die Epiglottis sich besser hebt, wenn man ein —ä— oder gar ein hohes —i— intoniren lässt, als bei dem gewöhnlichen —a—.

Mögen bei dieser Hebung der Epiglottis die Hebemuskeln derselben auch beteiligt sein, so ist die Wirkung dieser Muskeln entsprechend ihrer geringen Entwickelung jedenfalls nur eine geringe. Die Hauptsache ist, dass das Ansatzrohr bei den verschiedenen Vokalen eine verschiedene Form annimmt, und zwar wird bei —ä— und noch mehr bei —i— der Zungengrund nach vorn und unten gezogen. Hierbei wird die Epiglottis mittelst des Gewebes, das sie mit dem Zungengrunde verbindet, also vor allem mittelst der Ligamenta glosso-epiglottica, aufgerichtet. Luschka (Der M. hyo- und genio-epiglotticus, Reichert's und Dubois' Archiv für Anatomie und Physiologie. Jahrgang 1868, S. 224) sagt in betreff der Hebemuskeln der Epiglottis, „ein M. hyo-epiglotticus existiere nicht beim Menschen. Dagegen finde sich als Teil des M. genio-glossus stets ein M. genio-epiglotticus, welcher sich ansetze an das Lig. glosso-epiglotticum medium." Dieser Muskel ist aber nicht stark entwickelt, und nach Ziemssen (Spec. Pathologie und Therapie IV. 1. 1876, S. 40) „erfolgt das Aufrichten der Epiglottis nicht durch eine eigene Muskulatur."

Wenn nun die Epiglottis von normaler Steifigkeit ist, so folgt sie leicht dem vom Zungengrunde aus auf sie ausgeübten Zuge. Wenn aber die Epiglottis schlaff ist, so richtet sie sich schlecht auf, zumal wenn das Ligamentum glosso-epiglotticum medium abnorm lang ist. So ist es ein überaus häufiges Vorkommnis, dass eine schlaffe Epiglottis sich schlecht aufrichtet und daher hinderlich wird beim Laryngoskopieren. Man hat schon viele Mittel erfunden, um in solchen Fällen ein Aufrichten der Epiglottis zu erzwingen. Wenn sie auch bei weit hervorgestreckter Zunge und trotz kräftiger Intonierung eines hohen —i— nach hinten überhängt, so kann mittelst eines sondenförmigen Instrumentes in der Gegend des Lig. glosso-epiglotticum medium ein Druck nach vorn und abwärts gegen die Zungenwurzel ausgeübt werden, und dadurch die abnorm hintenüber gelagerte Epiglottis aufgerichtet werden. Bei Operationen erfasst man sie mit einer Pincette oder zieht einen Faden durch das Lig. glosso-epiglotticum medium.

Noch mehr erschwert kann das Laryngoskopieren werden, wenn gleichzeitig Formveränderungen der Epiglottis,

namentlich die sogenannte Maultrommelform, vorliegen. An einer normalen Epiglottis sind die beiden Flächen des Blattes derselben sattelförmig mit einander entgegengesetzten Krümmungen. In der Längsrichtung besteht eine Convexität nach hinten, in der Querrichtung eine solche nach vorne. Doch ist diese letztere normaler Weise wenig ausgesprochen. Wenn sie stärker ausgeprägt ist, so dass die Epiglottis so zu sagen nach innen aufgerollt ist, so entsteht die Form der Epiglottis, welche man die Maultrommelform derselben genannt hat. Nach Ziemssen, spec. Pathologie und Therapie, IV. 1. 1876, S. 40, gelingt es in solchen Fällen gewöhnlich dennoch bei richtiger Einstellung des Spiegels, einen Einblick in den Kehlkopf zu gewinnen durch den engen Isthmus hindurch, den die nach innen aufgerollte Epiglottis in ihrer Mitte freilässt. Türck sagt in seiner Klinik der Krankheiten des Kehlkopfes und der Luftröhre, S. 71, über diese Maultrommelform des Kehldeckels folgendes: „Der freie Rand des Kehldeckels kann von einer Seite zur anderen verengt sein. Dabei erscheint er, und zwar in ziemlich häufigen Fällen, entweder unter einem spitzen Winkel geknickt, oder er sieht, wie ich nur selten beobachtete, einigermassen einem schmalen Omega oder einer schmalen Maultrommel ähnlich, eine Aehnlichkeit, die sich stärker ausgeprägt vorübergehend bei Vomituritionen erzeugt. Eine ganz mässige seitliche Verengerung des Kehldeckels kommt sehr oft im Knabenalter vor.“ Türck liefert hier auch eine Abbildung einer so geformten Epiglottis. Er erwähnt ferner, dass diese Missbildung der Epiglottis, zumal wenn sie mit Rückwärtslagerung derselben verbunden ist, beim Laryngoskopieren grosse Schwierigkeiten bereiten kann.

In allen bisher erwähnten Fällen war weder die Rückwärtslagerung, noch die Missbildung des Kehldeckels so hochgradig, dass dieselben Stenosenerscheinungen zur Folge hatten. Ich habe nur einen Fall in der Litteratur gefunden, wo die Rückwärtslagerung des Kehldeckels solche Erscheinungen verursachte. In der Berl. klin. Wochenschrift Jahrgang 1882, Nr. 9. berichtet

Küssner über Bewegungsstörungen des Kehldeckels bei einem 12jährigen Mädchen, welches seit seinem neunten Lebensjahre, wo es wegen Diphtherie tracheotomiert wurde, eine Trachealkanüle tragen muss, weil sonst Dyspnoë eintritt. Der Grund ist ein eigentümliches Verhalten des Kehldeckels, welcher sich zeitweise ohne jeden erkennbaren Grund fest auf den Kehlkopfeingang legt, um sich dann anscheinend ebenso spontan wieder zu heben. Verfasser nimmt einen Krampf der Kehldeckelmuskulatur an. Was in diesem Falle von Küssner die Ätiologie betrifft, so ist es interessant, dass Türck in seiner Klinik der Krankheiten des Kehlkopfes und der Luftröhre, S. 7, erwähnt, dass er ebenfalls „wiederholt längere Zeit nach vorgenommener Laryngotracheotomie eine sehr starke Rückwärtsneigung der Epiglottis beobachtet habe. In einem dieser Fälle habe sie sich erst einige Zeit nach der Operation zu dem späteren hohen Grad entwickelt."

Da dieser Fall von Küssner, wie gesagt, der einzige derartige ist, den ich in der Litteratur gefunden habe, so glaube ich, dass der folgende Bericht von einem in dem hiesigen städtischen Krankenhause beobachteten Falle wohl einiges Interesse beanspruchen kann. Es handelt sich hier um ein Kind, welches eine so hochgradige maultrommelförmige Missbildung der Epiglottis zeigte, dass diese sowohl im laryngoskopischen Bilde, als auch später bei der Obduction rüsselförmig erschien. Zugleich liess die Epiglottis sich sehr leicht nach hinten umklappen, und durch diese beiden Momente wurde der Aditus ad laryngem zu einem so schmalen Spalt verengt, dass hochgradige Atembeschwerden die Folge waren. Der Fall ist noch interessanter, weil zwei schon gestorbene Geschwister in derselben Weise geatmet haben sollen, wie aus der Krankengeschichte hervorgeht.

Der Verlauf der Krankheit war folgender:

Das Kind Christian Friedr. Cl. wurde am 25. XI. 95. im hiesigen städtischen Krankenhause aufgenommen. Das Kind war bei der Aufnahme $2^1/_2$ Monate alt. Es war von der Mutter, einem ledigen Dienstmädchen, in Kiel in Pflege gegeben

worden, wurde aber hierher gebracht, weil es zuweilen nicht genügend Luft bekommen konnte. Dasselbe sollte seit der Geburt an diesen Atembeschwerden leiden und meist unter einem laut pfeifenden Ton inspirieren.

Das Kind war mässig gut genährt. Bei jeder Inspiration war eine mehr oder minder lautes pfeifendes Geräusch zu hören. Dabei trat der Larynx tiefer, und es war eine starke inspiratorische Einziehung der unteren Thoraxpartieen zu sehen. Mitunter, besonders nach Lagewechsel und nach Schreien, traten vereinzelte freie Atemzüge ein. Im Rachen war nichts Abnormes zu sehen. Der Kehlkopfspiegelversuch ergab eine seitliche Zusammendrückung der Epiglottis und Tiefertreten sowie Bewegung nach hinten bei der Inspiration. Bei Schreien wurde sie wieder aufgerichtet. Nach Angabe der Mutter sollten ihre beiden vorigen Kinder, von denen das eine 6 Wochen alt, das andere $^3/_4$ Jahr alt gestorben sei, in derselben Weise geatmet haben.

Während des Aufenthaltes im hiesigen Krankenhause wurde die Atmung vorübergehend etwas freier, doch vom 23. XII. an war sie wieder sehr behindert. Am Abend des 26. XII. stieg die bisher normale Temperatur plötzlich auf 39,8°. Über der linken Lunge hinten unten hörte man ziemlich reichliche klein- bis mittelgrossblasige Rasselgeräusche. Es war keine deutliche Infiltration nachzuweisen. Der Puls war klein und frequent, die Nahrungsaufnahme gut. Es bestand mässiger Husten. Die Respiration war ziemlich unbehindert. Das Kind wurde mit Liq. ammon. anis. und Elixir pectoral. behandelt. Am 3. I. 96 fiel die Temperatur ab. Die Lungenerscheinungen waren zurückgegangen. Das Kind war ziemlich stark abgemagert. Die Respiration war ziemlich frei, doch war vorübergehend leises Pfeifen zu hören.

Im weiteren Verlauf magerte das Kind immer mehr ab trotz guter Nahrungsaufnahme und regelmässigen Stuhls. Die Atmung war stets ziemlich frei. Mitunter stellten sich abends Temperatursteigerungen auf mehr als 39 ° ein, ohne dass etwas Besonderes zu finden war.

Am 24. I. stieg die Temperatur abends auf 40 °. Es bestand mässiger Husten. Die Atmung war frequent und ziemlich frei, der Puls klein. Über den Lungen war der Perkussions-

schall links hinten unten gedämpft. Über der Dämpfung hörte man Bronchialatmen, Krepitieren und mittelgrossblasiges Rasseln. Die Therapie bestand in kalten Umschlägen, Campher und Elixir cum succ. liq. Unter dieser Therapie wurde die Temperatur wieder normal, doch der Lungenbefund blieb ziemlich unverändert, und am 3. II. erfolgte unter zunehmender Atrophie und Herzschwäche der Exitus um $4^1/_2$ Uhr nachmittags.

Die am 5. II., um 9 Uhr vormittags, vorgenommene Section ergab als wesentlichen Befund folgendes:

Missbildung des Kehlkopfs, Lungenemphysem, Pneumonie, mässigen Magendarmcatarrh, Hyperämie des Gehirns, allgemeine Atrophie, Rhachitis.

Die Untersuchung des Kehlkopfes ergab folgendes:

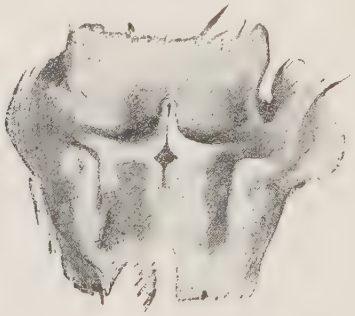

Der Kehldeckel von der Zungenbasis bis zur Spitze ist 5 mm lang und durch eine Furche in der Mitte geteilt. Die beiden Platten messen an der Zungenbasis je 5 mm Breite. Die einzelnen Platten sind sehr dünn, $1—1^1/_2$ mm. Die Längsfurche in der Mitte ist noch dünner und etwas durchscheinend. In der ganzen Ausdehnung dieser ist ein nach der Zungenbasis ziehendes Bindegewebsband angesetzt. In dieser Furche ist die Epiglottis eingeknickt, so dass die Innenflächen sich berühren. Hierdurch wird der Kehlkopfeingang in eine kleine rhombische Öffnung verengert. Ausser der Beweglichkeit der beiden Epiglottishälften

gegen einander ist dieselbe auch noch leicht nach hinten umzuklappen, wodurch noch weiter eine Einengung des Kehlkopfeinganges zu Stande kommt, so dass nur noch ein nach der Mitte sich rhombisch verbreiternder Spalt übrig bleibt. Zwischen den Aryknorpeln befindet sich ein 7 mm langer Spalt, dessen Ränder eng an einander liegen. Von hier bis zur Basis der Epiglottis ist eine Entfernung von 3 mm. Im übrigen scheint der Kehlkopf normal gebildet.

Der beschriebene Fall zeigt, dass eine Missbildung der Epiglottis, wie die hier geschilderte, nicht nur die laryngoskopische Untersuchung des Kehlkopfes erschweren, sondern auch ein Hindernis für die Respiration abgeben kann. Es kann nun dadurch leicht Verdacht erweckt werden auf eine Stenose im Kehlkopf, hervorgerufen z. B. durch Glottisoedem, Diphtherie oder Polypenbildung, da ja die Symptome in unserem Falle sehr ähnlich sind denen einer solchen Kehlkopfstenose. Tritt doch auch bei diesen eine Erschwerung der Passage für die Luft ein, verbunden mit Stridor, starker Mitbewegung des Larynx bei der Atmung und Einziehung der unteren Thoraxpartieen. Zum Unterschied von diesen Affektionen wird man verwerten können den Mangel des Fiebers und entzündlicher Erscheinungen im Larynx, die Abwesenheit von Heiserkeit, die allein inspiratorische Dyspnoë, besonders aber den laryngoskopischen Befund, welcher ziemlich leicht zu erheben ist. Sollte kein Kehlkopfspiegel zur Hand sein, so könnte man sich auch dadurch helfen, dass man den Zungengrund mittelst eines Zungenspatels oder eines Löffels herunterdrückt und sich die Epiglottis direkt zu Gesichte bringt.

Eine Stenose der Trachea kommt differentialdiagnostisch weniger in Betracht. Eine solche kann man schon ausschliessen wegen des lediglich inspiratorischen Charakters der Dyspnoë und wegen der starken Mitbewegung des Larynx bei der Atmung. Bei einer trachealen Stenose würden wir eine in- und exspiratorische Dyspnoë beobachten und keine Mitbewegung des Larynx bei der Atmung. Eine Affektion, die zwar in unserem Falle

gänzlich ausgeschlossen ist, die aber gelegentlich wohl in Betracht kommen könnte, sind Granulome der Trachea. Wie gesagt, sind dieselben in unserem Falle ausgeschlossen, denn sie entwickeln sich wohl nie spontan, sondern nur auf der Basis einer Verletzung, mag dieselbe nun absichtlich zum Zweck einer Tracheotomie oder unabsichtlich erfolgt sein, und beides lag hier nicht vor. Diese Affektion würde aber insofern eine gewisse Ähnlichkeit mit unserem Falle zeigen, als auch bei Stenose infolge von Granulomen die Respiration freier zu werden pflegt nach einem Lagewechsel. Doch würde auch bei dieser, wie bei jeder trachealen Stenose, eine in- und exspiratorische Dyspnoë und keine Mitbewegung des Larynx bei der Atmung vorhanden sein.

Ich glaube hiermit bewiesen zu haben, dass man bei aufmerksamer Untersuchung die infolge von Missbildung der Epiglottis entstehenden Respirationsbeschwerden leicht von wirklichen Stenosenerscheinungen, sowohl laryngealen als trachealen unterscheiden kann. Dass die Respiration freier wurde während des Aufenthaltes im Krankenhause, würde man vielleicht erklären können durch eine beim Wachstum zunehmende Steifigkeit der Epiglottis.

Zum Schlusse spreche ich meinem verehrten Lehrer, Herrn Professor Dr. Hoppe-Seyler, meinen besten Dank aus für die Anregung zu dieser Arbeit und die freundliche Überlassung des Materials.

Litteraturverzeichnis:

Walton, Journal of Physiology I., 1878.

Ziemssen, Spec. Pathologie und Therapie IV. 1., 1876.

Türck, Klinik der Krankheiten des Kehlkopfes und der Luftröhre.

Küssner, Berliner klin. Wochenschrift, Jahrgang 1882, Nr. 9.

Luschka, Der M. hyo- und genio-epiglotticus, Reicherts und Dubois' Archiv für Anatomie und Physiologie, Jahrgang 1868.

Vita.

Ich, Hakon Refslund, bin geboren am 6. Mai 1871 in Tondern, evangelischer Confession. Meine Schulbildung erhielt ich zuerst im Elternhause, darauf wurde ich bei dem Herrn Pastor Jebsen in Dahler für das Gymnasium vorbereitet und besuchte endlich das Gymnasium in Hadersleben, wo ich Ostern 1891 das Zeugnis der Reife erhielt. Ich studierte Medizin in Tübingen, Berlin und Kiel, bestand in Kiel im S. S 1893 das Tentamen physicum, beendigte am 31. Januar 1896 mein Staatsexamen in Kiel. Am 14. Februar 1896 bestand ich das Examen rigorosum.